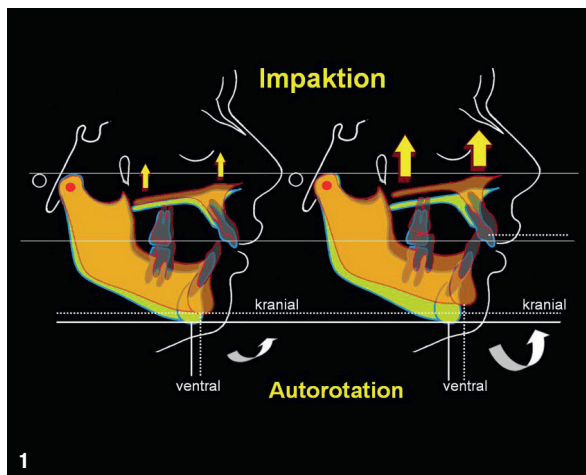


Korrektur eines skelettal offenen Bisses mit kombiniertem Therapiekonzept

Prof. Dr. Nezar Watted, Prof. Dr. Mohamad Abu-Hussein Mohamad, Dr. Obeida Awad, Prof. Dr. Dr. Peter Proff, Dr. Dr. Ali Watted, Mohamad Abu Yunis

Die zunehmende Zahl erwachsener Patienten mit behandlungsbedürftigen Bissanomalien macht es angesichts des abgelaufenen skelettalen Wachstums und der somit fehlenden Möglichkeit zur therapeutischen Wachstumsbeeinflussung häufig notwendig, dass kieferchirurgische Maßnahmen in die Therapie miteinbezogen werden. Die Entscheidung für eine kombinierte kieferorthopädisch-kieferchirurgische Therapie hängt nicht nur von ästhetischen, sondern auch von funktionellen Aspekten ab. Das Ergebnis und dessen Stabilität müssen in Betracht genommen werden, sodass der Aufwand und das damit verbundene Behandlungsrisiko mit dem Endergebnis in Relation gestellt werden.



In der modernen Kieferorthopädie werden Okklusion, Funktion und Ästhetik als gleichwertige Parameter betrachtet. Der nachfolgende Patientenfall einer kombinierten kieferorthopädisch-kieferchirurgischen Behandlung eines skelettal offenen Bisses stellt diese Herangehensweise exemplarisch dar.

Oberkieferimpaktion und Autorotation der Mandibula

Über die unterschiedlichen chirurgischen Techniken am Oberkiefer sowie über die Stabilität des Ergebnisses nach einer Oberkieferimpaktion (Kranialverlagerung

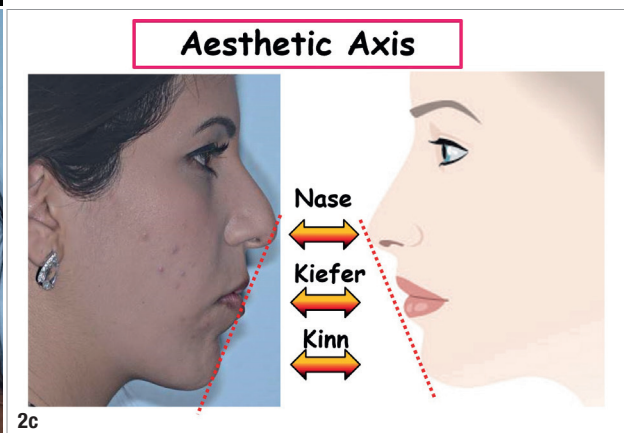
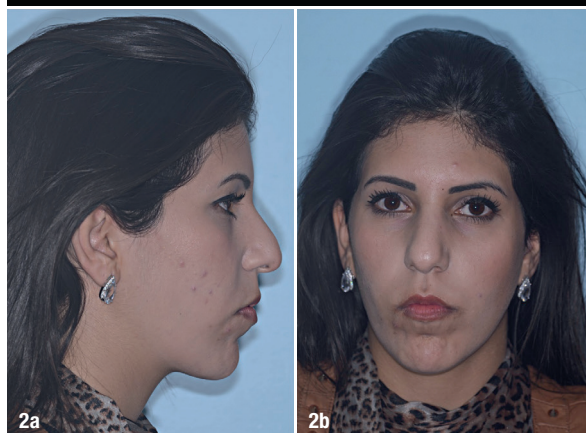

Abb. 1: Simulation der chirurgischen Impaktion der Maxilla in unterschiedlichen Maßen. Je mehr die Maxilla nach kranial impaktiert wird, umso größer ist Reaktion der Mandibula im Sinne einer Autorotation nach kranial und gleichzeitig nach ventral. **Abb. 2a-c:** Das Vorgesicht liegt schräg nach hinten, das Untergesicht ist in Relation zum Mittelgesicht verlängert.

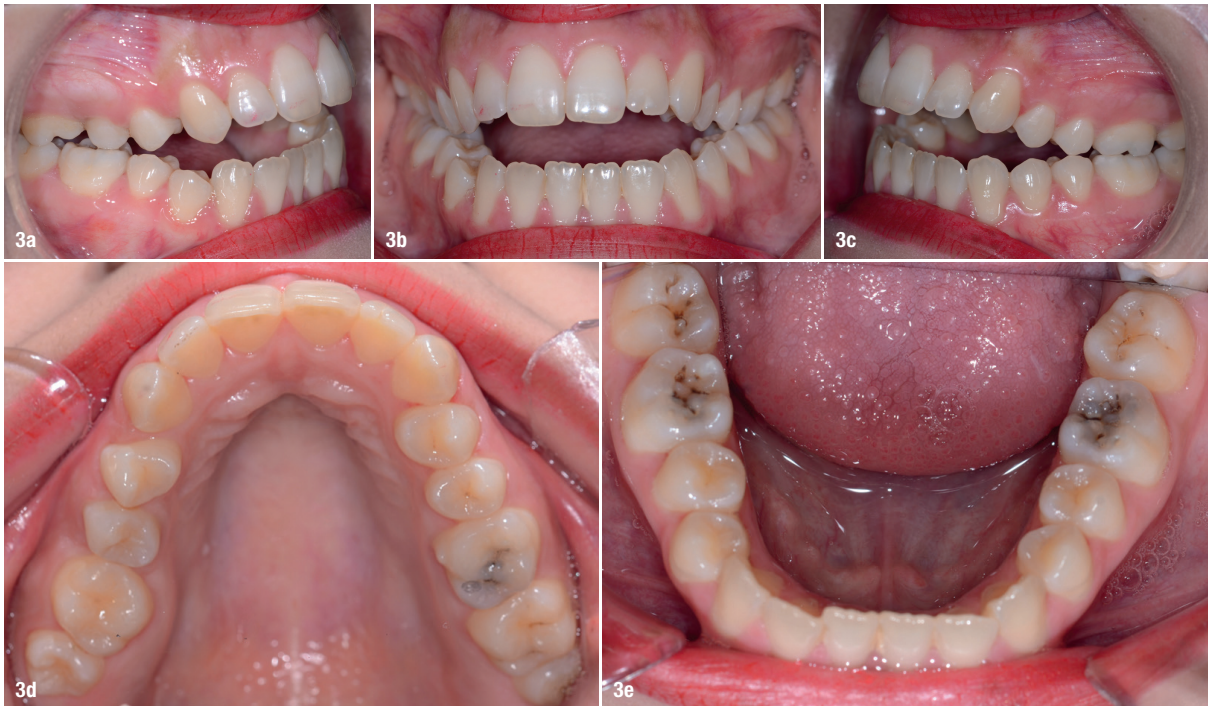

Abb. 3a–e: Intraorale Aufnahmen vor Behandlungsbeginn, distale Okklusionverhältnisse rechts und links, stark vergrößerte sagittale Frontzahnstufe, Engstände in beiden Zahnbögen.

der Maxilla) wurde in der Literatur mehrmals berichtet.^{8, 15, 16, 17, 19, 22, 24–26} Was bei der Kranialverlagerung der Maxilla mit der Mandibula geschieht, wurde bis dato nur wenige Artikel wie z.B. von Bruce N. Epker und Leward C. Fish 1980 aus chirurgischer Sicht veröffentlicht.¹² Das Maß und die Art der chirurgischen Maxillalimpaktion und deren Folge auf die skelettalen, dentalen Strukturen und auf die dentofazialen Ästhetik, erfordern eine genaue Planung nicht nur auf skelettaler, sondern auch dentaler Ebene.

Das Ziel der kieferorthopädischen Vorbereitung ist es unter anderem, die dentale Situation auf die postoperativ skelettale unter besonderer Berücksichtigung der dentofazialen Ästhetik abzustimmen. Deshalb ist es wichtig,

vorher die Behandlungsziele festzulegen und die Art und das Ausmaß des chirurgischen Eingriffs möglichst genau zu erfassen.

Bei der Kranialverlagerung der Maxilla tritt eine Autorotation des Unterkiefers ein, bei der er seine Lage in der Sagittalen (ventrale Verlagerung) und in der Vertikalen (kraniale Verlagerung) verändert (Abb. 1). Als Folge dieser Impaktion und anschließender Unterkieferautorotation ist die Veränderung der anterioren (AFH) und posterioren (PFH) Gesichtshöhe, sodass sich die Relation der posterioren zu der anterioren (PFH/AFH) Gesichtshöhe vergrößert.^{2, 5, 13, 23} Es tritt eine neue Kierrelation sowohl in der Vertikalen als auch in der Sagittalen ein. Diese Autorotation ist umso stärker, je

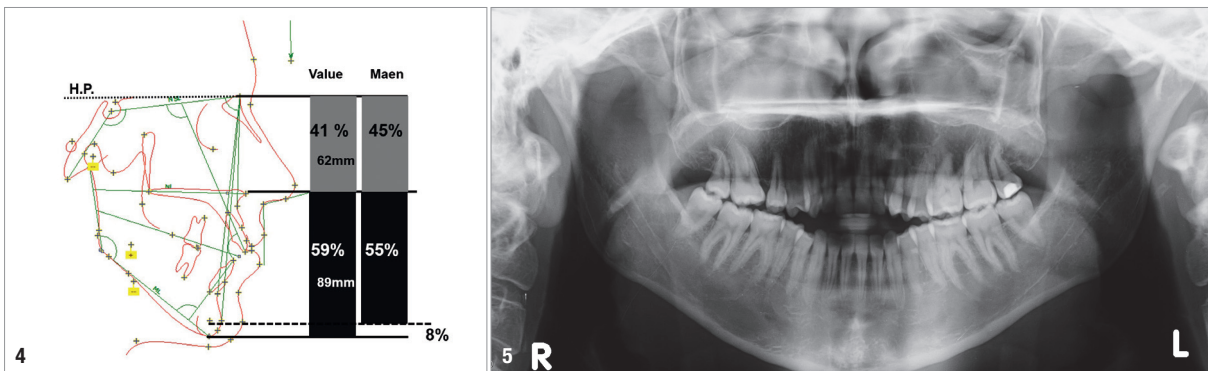


Abb. 4: Kephalometrische Durchzeichnung der Aufnahme vor Behandlungsbeginn; es liegt eine skelettale und Weichteildisharmonie in der Vertikalen vor; das Untergesicht ist relativ lang in Relation zum Mittelgesicht. **Abb. 5:** Panoramaaufnahme vor Behandlungsbeginn.

Tab. 1: Kephalemtrische Analyse: Proportionen der Weichteilstrukturen vor und nach der Behandlung

Parameter	Mittelwert	Vor Behandlung	Nach Behandlung
G'-Sn/G'-Me' (%)	50	47	49
Sn-Me' / G'-Me' (%)	50	53	51
Sn-Stms (%)	33	27	32
Stms-Me	67%	73%	68%

größer die Impaktionsstrecke der Maxilla ist, wobei hier das Impaktionszentrum nicht unberücksichtigt bleiben darf. Diese Impaktion abhängig von deren Zentrum führt zu einer Achsenstellung der Frontzähne. Die Bedeutung und das Ausmaß dieser Bewegungen bzw. Veränderungen können und müssen bei der kephalemtrischen Operationsplanung ermittelt und somit berücksichtigt werden.

Das Ausmaß der Impaktion wird nicht nur aus funktionellem, sondern auch aus ästhetischem Gesichtspunkt entschieden. Hierfür werden einige wichtige Aspekte beurteilt:

- Ausmaß des Zahnfleischlächelns „gummy smile“
- Menge der Zahnhartsubstanz, die zum Erscheinen kommt
- Gesichtsform

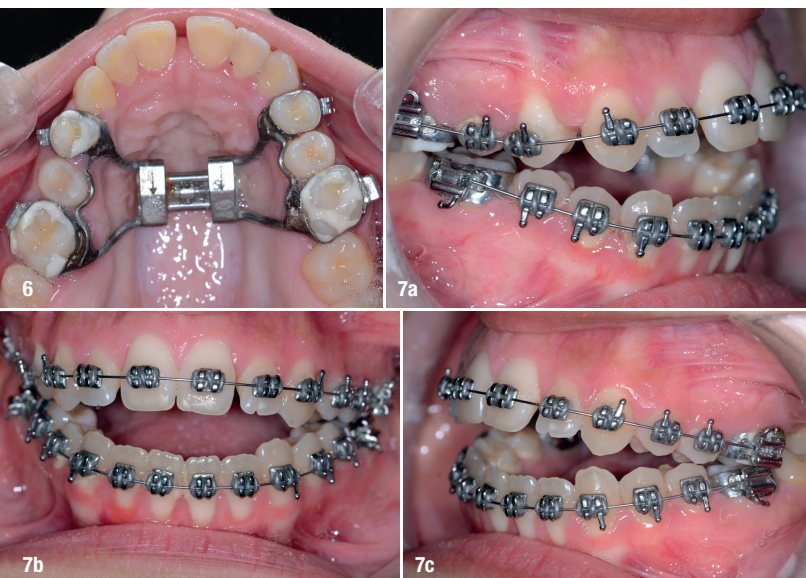

Abb. 6: Aufnahme des Oberkiefers mit dem Gaumennahterweiterungsgerät.

Abb. 7a–c: Intraorale Aufnahmen während der prächirurgischen kieferorthopädischen Vorbereitung.

Patientengeschichte und Anamnese

Die Patientin stellte sich im Alter von 26 vor. Sie klagte über funktionelle und ästhetische Störungen, erschwerte Kaufunktion sowie die ästhetische Beeinträchtigung durch die Zahnfehlstellungen und den inkompetenten Lippenschluss. Bei der Funktionsanalyse wurde festgestellt, dass infolge dessen ein Zwangsbiss nach ventral vorlag, um den Mundschluss zu ermöglichen. Es gab zudem eine Diskrepanz zwischen der zentrischen Relation und habituellen Okklusion.

Diagnose

Für die Diagnose und Behandlungsplanung wurden die Unterlagen der zentrischen Relation herangezogen. Zur definitiven Ermittlung der zentralen Position der Kiefergelenke und zur Abklärung der Kiefergelenks-symptomatik wurde eine plane Aufbisschiene für vier Wochen eingegliedert. Die Fotostataufnahmen zeigen einen gezwungenen Mundschluss und somit eine deutliche Anspannung der Kinnmuskulatur (Abb. 2a–c). In der Ruheschwebelage hält die Patientin den Mund offen. Das Fotostat von lateral zeigt, dass das Vorgesicht schräg nach hinten geht. Zwischen dem Ober- und Untergesicht im Skelett- und Weichteilbereich besteht eine Disharmonie. Die Patientin hatte eine Klasse II-Dysgnathie, einen skelettal und dentoalveolar offenen Biss, schmalen Oberkieferzahnbogen, Zahnfehlstellungen und leichte Engständen in beiden Zahnbögen (Abb. 3a–e).

Die FRS-Analyse in der Zentrik (Abb. 4) verdeutlicht die sagittale und vertikale Dysgnathie sowohl im Weichteilprofil als auch im skelettalen Bereich. Tabelle 1 stellt die Proportionen der Weichteilstrukturen vor und nach der Behandlung dar. Die Parameter wiesen auf einen skelettal offenen Biss mit den typischen extraoralen Anzeichen eines „long-face-syndromes“ hin: Die vertikale Dysgnathie äußert sich durch die posteriore Rotation des Unterkiefers ($ML-NSL = 45$ Grad), die eine posteriore Verlagerung des Pogonions und B-Punkts und eine durchschnittliche Lage der Oberkiefergrundebene ($NL-NSL = 8$ Grad) mit sich gebracht hat. Mit anderen Worten: die vorliegende distale Dysgnathie ist ein Produkt der vertikalen Fehlbildung. In diesem Fall handelt es sich nach der Berechnung der individuellen ANB-Winkel (6,5 Grad) um eine neutrobasalen Kieferrelation bei distaler Okklusion. Die entgegengesetzten Neigungen beider Kiefer hat zu einer Vergrößerung des Interbasenwinkels um ca. 14 Grad ($ML-NL = 37$ Grad). Die Folge des skelettal offenen Bisses ist die verkleinerte Relation zwischen anteriorer und posteriorer Gesichtshöhe ($PFH/AFH = 58$ statt 63 Prozent) bei strukturell nach posterior abgelaufenem Wachstumsmuster. Die vertikale Einteilung des Weichteilprofils zeigte eine Disharmonie zwischen dem Ober- und Untergesicht.^{3,4,18,27–29} Die Panoramaaufnahme wies dagegen keine Ausfälligkeiten auf (Abb. 5).

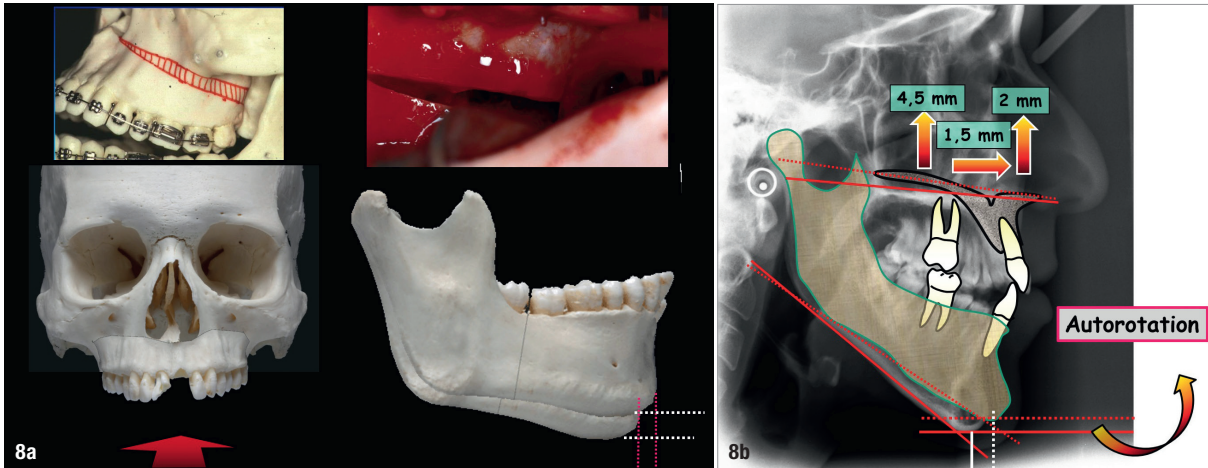


Abb. 8a: Osteotomiebereich an der Maxilla mit Darstellung der Wirkung auf der Mandibula. **Abb. 8b:** Chirurgische Planung; Impaktion im dorsalen Bereich um 4,5 mm im anterioren Bereich um 2 mm mit einer Vorverlagerung um 1,5 mm.

Therapieziele und -planung

Bei der nachfolgenden Behandlung wurde Folgendes angestrebt:

- Herstellung einer neutralen, stabilen und funktionellen Okklusion bei physiologischer Kondylenposition (Zentrik)
- Rehabilitation der Funktion (Kaufunktion und entspannter Lippenschluss)
- Optimierung der Gesichtsästhetik in den drei Dimensionen
- Optimierung der dentalen Ästhetik unter Berücksichtigung der Parodontalverhältnisse
- Erfüllung der Erwartungen bzw. Zufriedenheit des Patienten
- Sicherung der Stabilität des erreichten Ergebnisses

Angesichts der Behandlungsziele Funktion, Ästhetik und Stabilität wurde außerdem die Verbesserung der Gesichtsästhetik nicht nur in der Sagittalen, sondern auch Vertikalen angestrebt. Dies sollte durch eine relative Verkürzung des Untergesichtes erfolgen. Dies konnte als kausale Therapie mit entsprechendem Effekt auf die faciale Ästhetik und Lippenfunktion bei dieser Patientin nur durch eine kombiniert kieferorthopädisch-kieferchirurgische Behandlung erreicht werden. Als Operation wurde eine Oberkieferosteotomie geplant. Zur Verbesserung der Vertikalen war eine Oberkieferimpaktion notwendig¹², die im dorsalen Bereich hauptsächlich durchgeführt werden sollte. Als Folge der Impaktion sollte der Unterkiefer

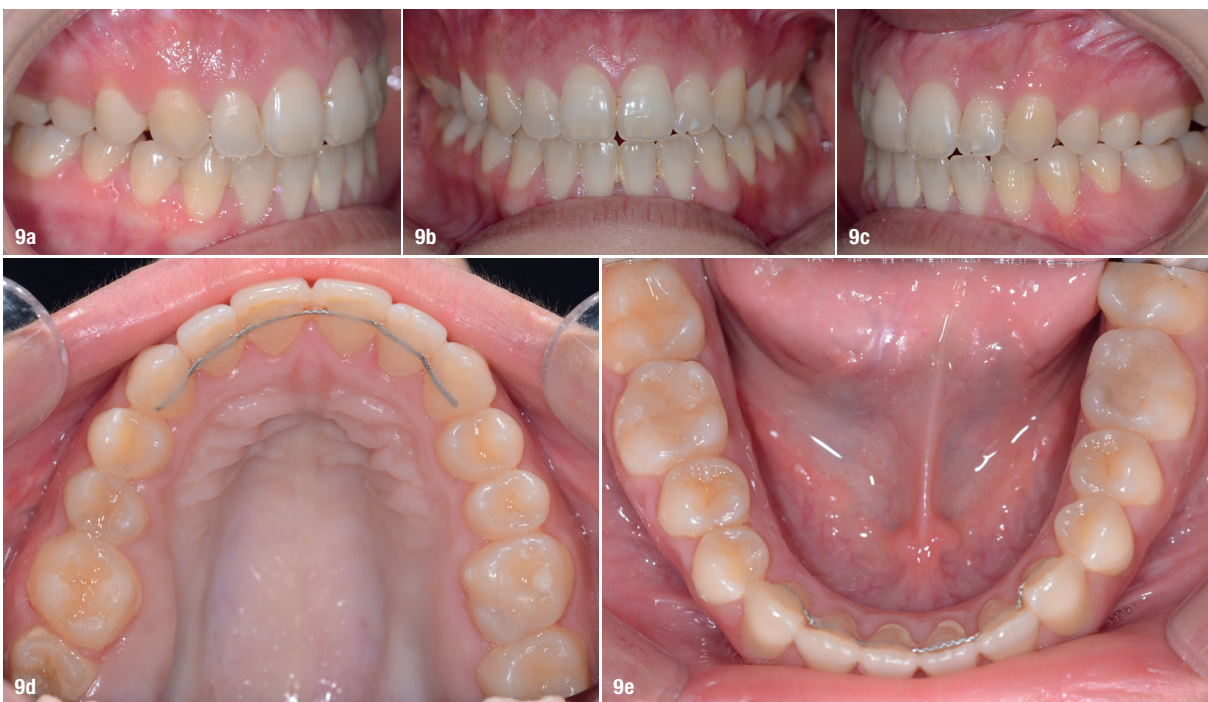

Abb. 9a-e: Intraorale Aufnahmen nach Behandlungsabschluss.

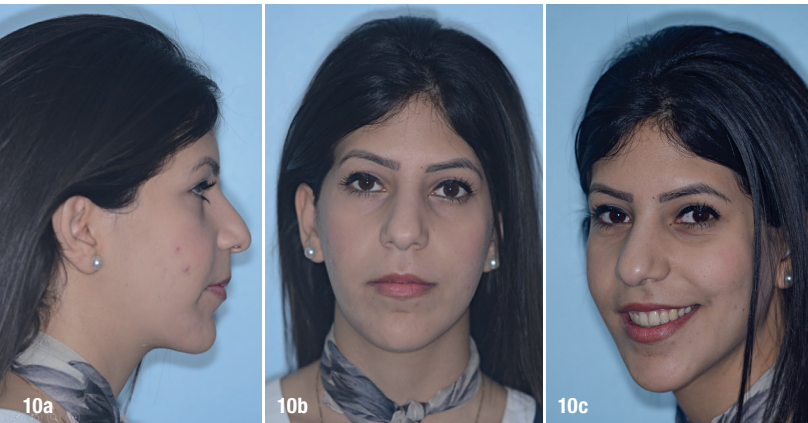

Abb. 10a–c: Extraorale Aufnahmen nach Abschluss der Behandlung; ansprechendes dento-faziales Erscheinungsbild, Lippenschluss erfolgt ohne Anspannung, harmonische Einteilung des Gesichts in der Vertikalen.

mit den Kondylen als „Rotationszentrum“ in der Sagittalen und Vertikalen autorotieren. Dabei war eine Verlagerung des Pogonions (Kinnsprominenz) nach ventral und gleichzeitig nach kranial zu erwarten.^{11, 12, 13, 23} Diese Autorotation des Unterkiefers sollte erwartungsgemäß die sagittale Dysgnathie (distalen Okklusion) korrigieren.

Therapiedurchführung in vier Phasen

Präoperative Maßnahmen und orthodontische Vorbereitung

Zur Ermittlung der physiologischen Kondylenposition „Zentrik“ vor der endgültigen Behandlungsplanung wurde für vier Wochen die Okklusion durch das Einsetzen einer planen Aufbisschiene entkoppelt. Dadurch konnte der Zwangsbiss in seinem ganzen Ausmaß dargestellt werden.^{6, 30, 31} Für die Erweiterung des Oberkiefers wurde eine konventionelle Gaumennahterweiterung durchgeführt. Im Rahmen der prächirurgischen Orthodontie wurde eine Dekompensation der skelettalen Dysgnathie durchgeführt. Entscheidend bei der Vorbereitung war die Protrusion und das Torquen der

Tab. 2: Skelettale Analyse: Durchschnittswerte bzw. Proportionen skelettaler Strukturen vor und nach der Behandlung

Parameter	Mittelwert	Vor Behandlung	Nach Behandlung
SNA (°)	82°	82°	84°
SNB (°)	80°	77°	80°
ANB (°)	2°	5° (ind. 6,5)	4
WITS-Wert (mm)	± 1 mm	6 mm	4,5 mm
Facial-K.	2 mm	3 mm	1,5 mm
ML-SNL (°)	32°	45°	40°
NL-SNL (°)	9°	8°	11°
ML-NL (°)	23°	37°	29°
Gonion-< (°)	130°	137°	136°
SN-Pg (°)	81°	79°	82°
PFH/AFH (%)	63 %	58 %	61 %
N-Sna/N-Me (%)	45 %	41 %	44 %
Sna-Me/N-Me (%)	55 %	59 %	56 %

Oberkieferfront nicht nur zur Auflösung des Engstands, sondern auch hinsichtlich der durchzuführenden Operation, bei der die Maxilla im dorsalen Bereich impaktiert und nach posterior rotiert wird. Diese Maßnahme führt zu einer chirurgisch bedingt steileren Stellung der Ober-

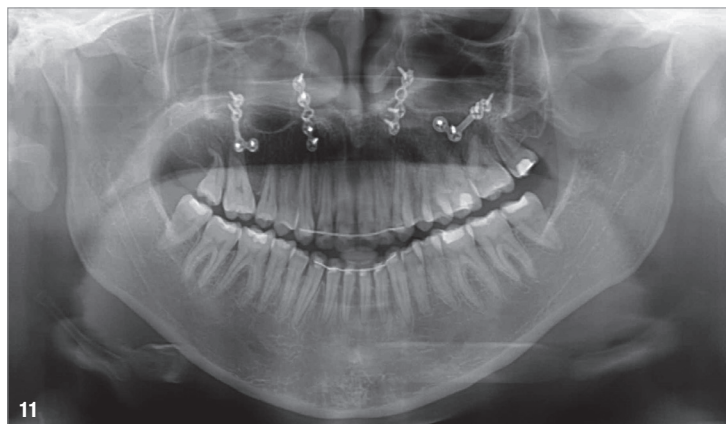
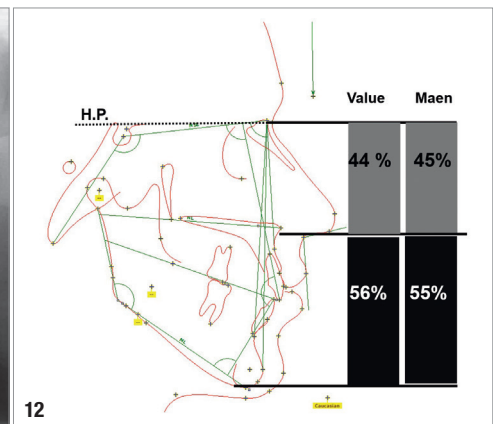


Abb. 11: Panoramaaufnahme nach Behandlungsende. **Abb. 12:** Kephalemtrische Aufnahme nach Behandlungsende; die skelettalen und Weichteilstrukturen in der Vertikalen wurden harmonisiert.



Kieferfront, was bei der Vorbereitung berücksichtigt werden muss. Zur orthodontischen Behandlung wurde eine Multibandapparatur (22er Slot-Brackets) verwendet. In dieser Phase wurden beide Zahnbögen in den drei Dimensionen aufeinander abgestimmt. (Abb. 6, 7a–c). "Schientherapie" zur Ermittlung der „Zentrik“ wurde drei bis vier Wochen vor dem operativen Eingriff durchgeführt. Ziel war die Registrierung des Kiefergelenkes in seiner physiologischen Position.¹⁶

Kieferchirurgie zur Korrektur der skelettalen Dysgnathie
Nach Modelloperation, Festlegung der Verlagerungsstrecke und Herstellung der Splinte wurde am Oberkiefer eine Le Fort-I-Osteotomie durchgeführt, bei der die Maxilla im dorsalen Bereich um 4,5 mm und im ventralen Bereich um 2 mm nach kranial impaktiert wurde, sodass eine posteriore Rotation der gesamten Maxilla eintrat.¹⁹ Durch die Autorotation des Unterkiefers wurde die Distal-lage korrigiert, sodass eine operative Unterkieferverlagerung nicht mehr notwendig war, sondern eine Oberkieferverlagerung von 1,5 mm (Abb. 8a und b).^{7,9,10,14,20,21}

Orthodontie zur Feineinstellung der Okklusion
Dabei ist der frühestmögliche Einsatz der orthodontischen Kräfte entscheidend für deren Wirkung, da die angestrebten orthodontischen Zahnbewegungen einfacher durchzuführen sind. Entsprechend beginnt nur wenige Tage nach der Operation die postchirurgische orthodontische Behandlungsphase.¹ Es wurden oben und unten Gummizüge eingesetzt.

Retention zur Sicherung des erreichten Ergebnisses
Sechs Monate nach der Operation wurde die MB-Apparatur entfernt. Es wurde zusätzlich zu der 3-3-Retainer herausnehmbare Retentionsgeräte eingegliedert.

Ergebnisse und Diskussion

Die Abbildungen 9a-e zeigen die Endsituation in Okklusion. Die extraoralen Aufnahmen lassen eine harmonische Gesichtseinteilung in der Vertikalen, die durch die operative Verkürzung des Untergesichtes erreicht wurde und ein harmonisches Profil in der Sagittalen erkennen. Das Mundprofil ist harmonisch, die perioralen Muskulatur sind entspannt und der Lippenschluss ist möglich (Abb. 10a–c).

Das OPG zeigt gute parodontale Situation ohne Wurzelresorption (Abb. 11). Die FRS-Aufnahme (Abb. 12) zeigt die Änderungen der Parameter aufgrund der operativen Impaktion und posterioren Schwenkung der Maxilla. Impaktion des Oberkiefers und Autorotation des Unterkiefers führten zu einer Verkleinerung der anterioren Gesichtshöhe, sodass es zu einer Vergrößerung und somit Harmonisierung des Verhältnisses PFH/AFH (61 Prozent) kam. Tabelle 2 zeigt den Vergleich vor und nach der Behandlung.

Tab. 3: Dentale Analyse

Parameter	Mittelwert	Vor Behandlung	Nach Behandlung
Interinc.-W. (°)	135	134	135
1-NL (°)	70	68	67
1-NS (°)	77	74	78
1-NA mm	4	5,5	4
1-NA (°)	22	25°	24°
1-NB mm	4	7	7,5
1-NB (°)	25	30	28
1-ML (°)	90	92	91

Bei der vertikalen Einteilung des knöchernen und Weichteilprofils zeigt sich ebenso eine Harmonisierung. Im Vergleich der FRS-Aufnahmen vor und nach der Operation in den Punkten S-N-S sind die skelettalen und Weichteilveränderungen in der Sagittalen und Vertikalen zu sehen. Kontrolliert man die Lage des Pogonions in der Sagittalen und Vertikalen, stellt man fest, dass dieser Punkt eine deutliche ventrale und kraniale Verlagerung erfuhr, obwohl der Unterkiefer nicht in der operativen Maßnahme involviert war. Dies kommt durch die Autorotation der Mandibula nach erfolgter Maxillaimpaktion zustande, was zu einer Korrektur der distalen Okklusion geführt hat.

Fotos: © Prof. Dr. med. dent. Nezar Watted

Kontakt



Prof. Dr. med. dent. Nezar Watted
Universitätsklinikum Würzburg
Klinik und Polikliniken für Zahn-,
Mund- und Kieferkrankheiten der
Julius-Maximilians-Universität Würzburg
Heine Straße 2
97070 Würzburg
nezar.watted@gmx.net

Infos zum Autor



Literatur

